

HIPERTENSÃO ARTERIAL SECUNDÁRIA: UM CASO DE DISPLASIA FIBROMUSCULAR

SECONDARY ARTERIAL HYPERTENSION: A CASE REPORT OF FIBROMUSCULAR DYSPLASIA

Andreia Freitas*, MD; andrea.freitas@cbvng.min-saude.pt / andreiambfreitas@gmail.com

Vitor Paixão Dias, MD; vdias@cbvng.min-saude.pt

Dulce Mendonça Pinheiro, MD; dpinheiro@cbvng.min-saude.pt

Serviço de Medicina Interna, Centro Hospitalar Vila Nova de Gaia/Espinho, Rua Conceição Fernandes, 4434-502, Vila Nova de Gaia, Porto, Portugal

* Autor correspondente

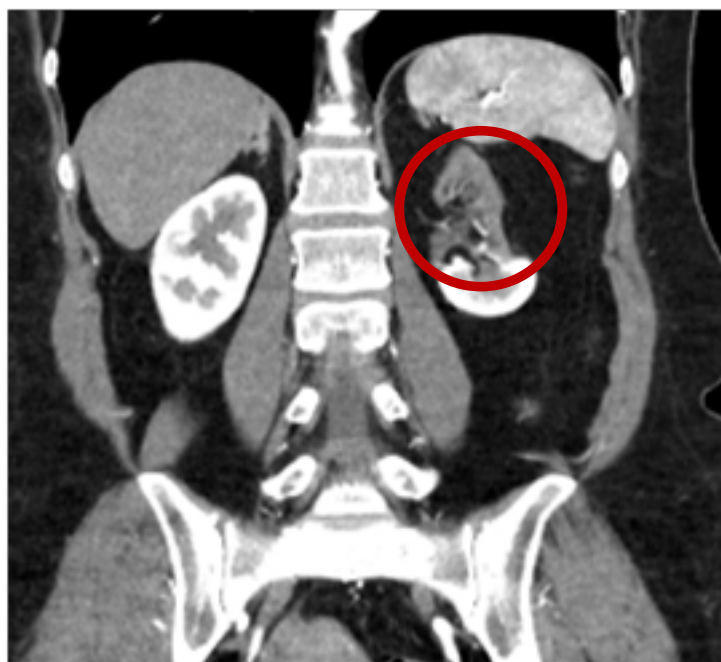


Figura 2 – Isquemia dos 2/3 superiores do rim esquerdo (círculo vermelho).